

# Apicoectomy and Cavity Preparation with LiteTouch Er:YAG Laser

## ライトタッチ・Er:YAGレーザーによる 歯根端切除とう蝕除去

April 3, 2019 Academy of Laser Dentistry

Advanced Proficiency Clinical Case Studies

ALD

高度な能力による臨床ケーススタディー

2019年4月3日

Name: Tsuneo Kawai D.D.S

Address: 4F-6-6-19, Chuo-ku, Ginza, Tokyo, JAPAN

Phone: 81-3-3573-9330

Fax: 81-3-3573-9330

E-mail: [kawai@maronie-dental.com](mailto:kawai@maronie-dental.com)

銀座マロニエ歯科

院長：河合恒夫

和訳

後藤哲男

株式会社NDC

2020/07/21

## Pre-treatment 治療に先立って

### A. Outline of case 概略

#### 1. Full clinical description 臨床説明

新患で38歳の女性が歯肉の腫脹を訴えて来院してきた。

彼女のかかりつけの医師はただ見ただけで、心配ないと言わなかったのだ。観察してみると、右上6番に続くクラウン（メタルボンド）は固くくっついていたし、なにも外したくなかった。また、臨床検査では、左上2番に近心と遠心の側面に大きなカリエスが明らかになった。

#### Medical history: 病歴

患者は健康そのものだった。彼女は、どのような薬にもアレルギーはなく、薬を服用していなかった。

#### Dental history: 歯科歴

患者は数回の隣接面のう蝕治療があり、左上5番と7番にブリッジで、これらの部分には根管治療が10年前に処置されていたことが分かった。

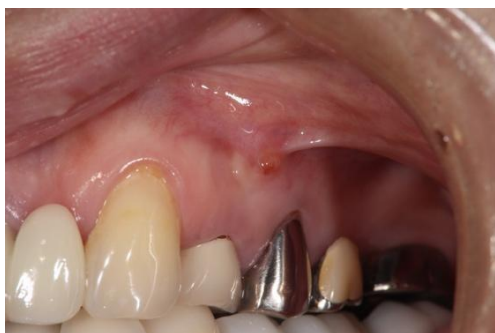

Figure 1: Preoperative full anterior view  
術前の頬側写真フィステル

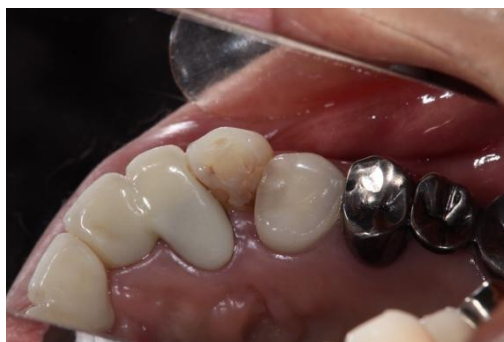

Figure 2: Preoperative  
術前の舌側写真

#### Pre-treatment perio charting 術前ペリオチャート

	1	2	3	4	5	6	7	8	9	10	11	12	13	14	15	16
Upper Facial		323	X	323	334	443	X	X	444	433	322	222	323	X	333	
Upper Lingual		222	X	323	322	333	X	X	334	323	222	222	333	X	233	
Lower Lingual		X	X	322	223	222	222	222	222	222	222	232	232	X	333	
Lower Facial		X		322	222	222	222	222	222	222	222	222	223	X	334	
	32	31	30	29	28	27	26	25	24	23	22	21	20	19	18	17

Figure 3: Preoperative periodontal chart 術前ペリオチャート

#### Occlusion: 咬合

患者は、クラスⅢの下顎前突の分類であった。

#### TMJ: 顎関節

顎関節試験は正常であった。

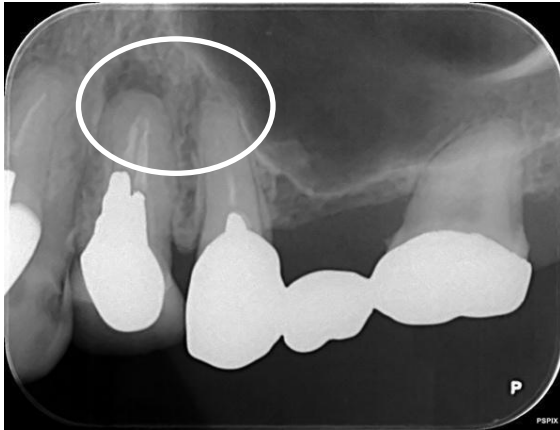## 2. Radiographic exam エックス線検査

前歯部はFigure4を参照。

エックス線は、上顎左部分。

左上3番には、古いレジン修復下に2次う蝕。

左上4番5番に根尖病巣。



**Figure 4: Preoperative periapical radiographs**  
術前の根尖X線画像

## 3. Soft tissue status 軟組織

プロービング中、出血はなかった。

ポケットの深さは、通常範囲内。

左上4番-5番にフィステル。しかし、両方の根尖部歯肉上の圧迫に痛みがあった。

## 4. Hard tissue status, tooth vitality 硬組織、歯髓生活反応

左上3番は正常。

そして、その周りの骨支持にも問題はない。

左上4番5番は、歯髓の生活反応がなく根管治療を行った。しかし、左上4番5番に打診痛があった。

## 5. Other tests そのほかのテスト

リップラインは、やや高めであった。

## BD Diagnosis BD診断

### 1. Provisional diagnosis 仮

診断 Class II caries lesion on

#11.

左上3番にクラスIIカリエス

左上3番にクラスIIカリエス

根尖の口唇側骨吸収により、上顎歯槽骨から根尖が露出していた。

### 2. Final diagnosis 最終診断

上顎左上3番のレジン充填の下に2次う蝕があった。

最終診断では、上顎左4番、左5番の骨吸収部に根尖歯周炎がわかった。

### 3. Treatment plan outline 治療計画のアウトライン

左上3番の古いレジンを除去し、ライトタッチEr:YAGレーザー (InstrumentsLtd.) でう蝕除去を行った。治療計画は、このEr:YAGレーザーを使って、はみ出た根尖の除去と根管を通常深さの範囲内に設定することだった。

#### 4. Indications and contraindications 指標と禁忌

##### a. Indications 指標

ライトタッチEr:YAGレーザーは、軟組織硬組織を切削、蒸散する。

ライトタッチEr:YAGレーザーは、根管先端を切断し、熱侵襲なしで骨組織を除去する。

殺菌する治療エリアは、ライトタッチEr:YAGレーザーの強力な殺菌力に期待する。

##### b. Contraindications 禁忌

止血作用は難しい。

ハイパワーセッティングは、隣接面にダメージを及ぼす可能性がある。チップ方向に注意。

#### 5. Precautions 予防措置

一般論としてEr:YAGの波長は、硬組織軟組織の両方に反応しやすいので、健康な組織との関係に注意が必要。軟組織では、適切な水スプレーを用いて、熱の侵襲を防ぐ必要がある。

#### 6. Treatment alternatives 治療の選択肢

通常ドリルや注射。

暴露された根尖に通常のG. B. Rを用いる。

#### 7. Informed consent インフォームドコンセント

歯科医師と患者は、治療前にレーザー治療について話し合うべきである。

患者は、十分な治療説明を受けて了解したことを文書にサインが必要である。

### Treatment 治療

#### A. Treatment objectives strategy 治療目的と戦術

殺菌されたエリアでの暴露した根尖の切除と周辺の新鮮な表面骨

#### B. Laser operating parameters レーザー設定値

左上3番のレジン除去は0.6mmチップで200mJ, 20Hz, 2分間。

左上3番のう蝕除去は、0.6mmチップで最初は300mJ, 30Hzで1分間。

そのあと、100mJ, 30Hzで3分間。

Er:YAGレーザー2940nm, 0.6mmサファイアチップはカリエス除去は必ず水スプレーを併用した。

初期設定は、300mJ, 30Hz, で1分間。そのあとは、深いカリエスのために100mJ, 30Hzで3分を使用した。

Er:YAGというレーザー（ライトタッチ）は、硬組織軟組織両用のレーザーである。

このレーザーの使用設定を以下に示す。

1. Wavelength: 2,940 nm
2. Delivery system: Direct Drive Delivery System
3. Beam diameter: 800 micron sapphire tip
4. Power: From 4.0 to 9.0 Watts
5. Energy Level: 200 to 300 mJ
6. Pulse Rate: 20 to 30 Hz
7. Total time taken: 7 minutes

0.6mmチップは、前の根尖病変の吸収があった骨に窓開けで使われ、200mJ, 20Hz、水ありで根尖切断に3分使われ、歯根端面をドレッシングするために200mJ, 30Hz、水ありで1分間使われ、術野の殺菌に200 mJ, 20Hz、水あり、1分間使われた。

### C. Treatment delivery sequence 治療手順

術野洗浄とアクリノールで殺菌後、表面麻酔下で行われた。

(20%エチルアミノ安息香酸)

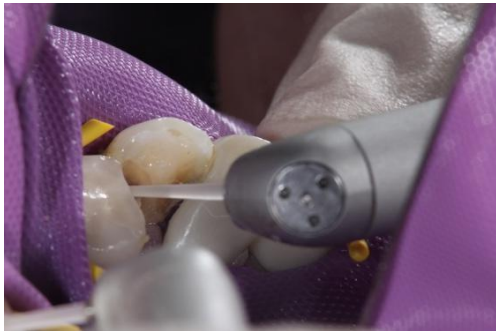3番から7番まで局所麻酔下（1/100,000のエピネフリンと2%リドカインの1.8mL）で前処置された。

レーザーの警告サインが治療前に出た。

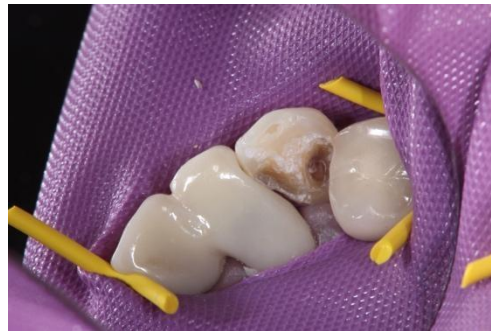手術室の中のすべての人は保護メガネが必要である。また、出射テストは必ず正規の手法によらなくてはならない。

セイフティーエリアのチェックは（必要な人員のみが出席し、安全警告サインが掲示され、反射する部分は最小範囲とする）実行された。上記の記述にある範囲の患者とすべての人員は、保護グラスが必要である。大量換気は、組織の冷却と除去時の吸引に使われた

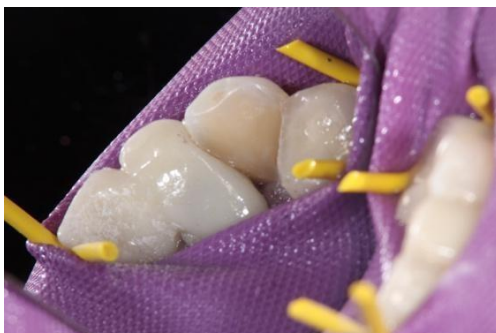3m l の2%リドカイン（1/100,000エピネフリン含有）が使われ、レーザーのための安全措置は、監視された。3番のう蝕とレジン Er:YAGレーザーで除去された。



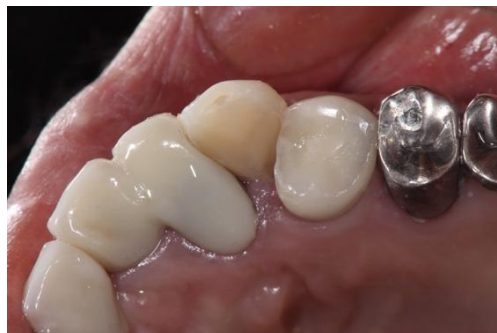**Figure11: Cavity removal by Er:YAG laser**  
Er:YAGによるう蝕除去



**Figure12:Finishing preparation**  
除去終了後



**Figure13: Post operative view**  
術後



**Figure14: Finishing filling**  
フィリング終了

ペリオスチールエレベーターがそれぞれに使われた。フラップの後、顆粒組織が除去され、根管構造の診断には0.8mmチップでニアコンタクトモード、目標組織から1~1.5mmの距離で切削と蒸散で診断された。（Figure19）

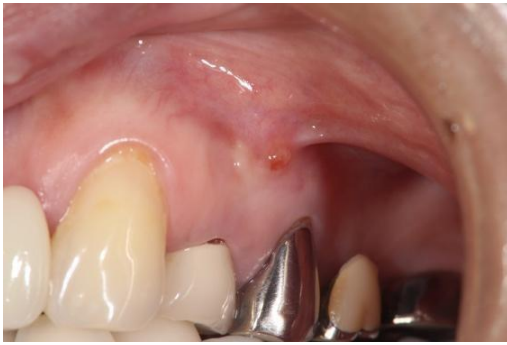この治療に使われたのは300mJ, 30Hz (=9)。

LiteTouch:Er:YAGレーザーは、指摘された根尖吸収の歯肉歯槽粘膜境下の、可動粘膜を通して切開に使われた。そして、完璧な根尖病理学のキュレタージでもあった。

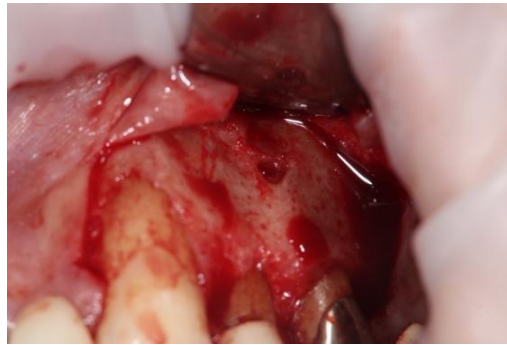
レーザーの後は、根面と口腔内の殺菌に使われた。

レトロフィリングによる露出根尖切断は完了した。（MTAセメント）

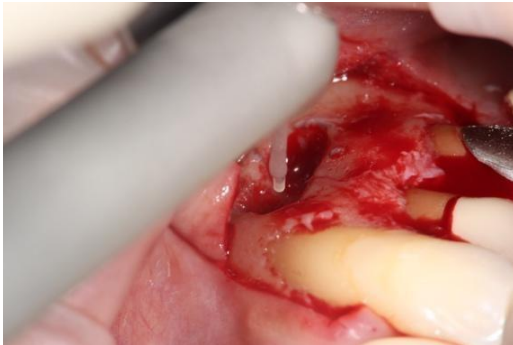
出力は、200mJ,20Hz,(=4W)。チップは、0.8mmチップでニアコンタクトモードだった。フラップは縫合。



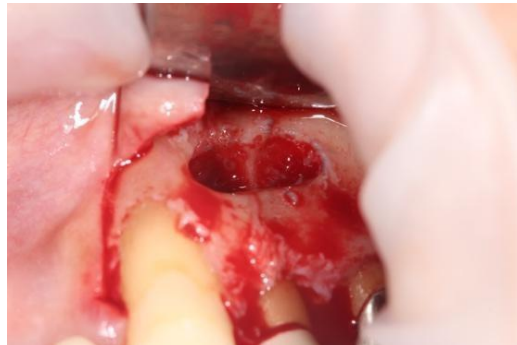
**Figure 15: Preoperative view**  
術前写真



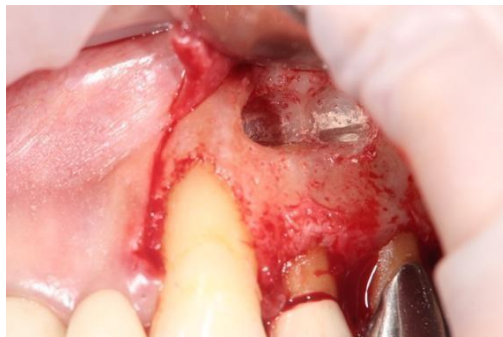**Figure 16: Fistula below sulcus of tooth**  
フィステル写真



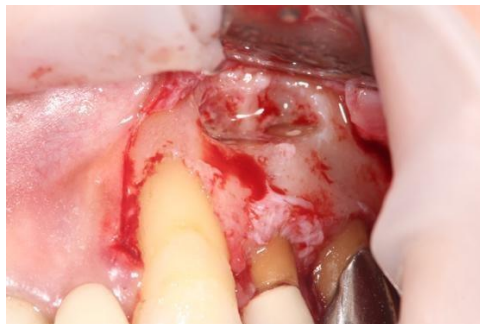
**Figure 17: Laser removal of granulation tissue**  
グラニュレーション組織のレーザー除去



**Figure 18: Laser cut of the root apex**  
根尖のレーザーカット



**Figure 20: Amputation of exposed root tip**  
露出根尖の切断



**Figure 21: evaluation of the amount of root structure to remove**  
除去された歯根構造の評価

#### D. Post-operative instructions 術後の指導

患者は、麻酔が切れたらすこし痛みが出るかもしれないと指導された。しかし、患者は術後の痛みや不快感を訴えず、治療された歯肉部分は数日で回復していた。

#### E. Complications 合併症

軟組織のレーザー治療での合併症は、痛みや、腫れ、変形、出血と感染が引き起こされるのだが、そのような合併症はなかった。

#### F. Prognosis 予後

この治療からいかなる合併症も起きなかった。術後の予後は良かった。

#### G. Treatment records 治療記録

レーザーの種類と波長、その設定値と口腔内写真、エックス線画像。

## Follow up フォローアップ

### A. Assessment of treatment outcome 治療結果の評価

患者に、1週間後、1か月後と3か月後に再来院を求めた。

彼女は不快感も訴えることなく、薬も要求しなかった。

1週間後に、縫合は抜糸されて、組織はピンク色で、切開線は完璧に回復し、何も不快を訴えなかった。

1か月後、組織は完璧に治癒し、腫脹や炎症の痕跡は見られなかった。3か月後は、治癒は完全だった。

### Post-treatment perio charting 術後のペリオチャート

歯周ポケットは、Figure22で見られるように問題はなかった。レーザーによる歯周ポケットに悪い影響はなかったどころか組織再生に十分有効であった。

	1	2	3	4	5	6	7	8	9	10	11	12	13	14	15	16
Upper Facial		223	X	333	333	323	X	X	223	222	223	323	333	X	333	
Upper Lingual		222	X	323	322	222	X	X	223	222	223	323	322	X	333	
Lower Facial		X	X	322	222	222	222	222	222	222	222	222	222	X	233	
Lower Lingual		X	X	322	222	222	222	222	222	222	222	222	222	X	223	
	32	31	30	29	28	27	26	25	24	23	22	21	20	19	18	17

Figure 22: Periodontal charting at three-months. 3か月後のペリオチャート

### 1. Specify treatment assessment intervals 治療評価機関の特定

患者は、1週間後、1か月後、3か月後に検査のために来院を予約した。

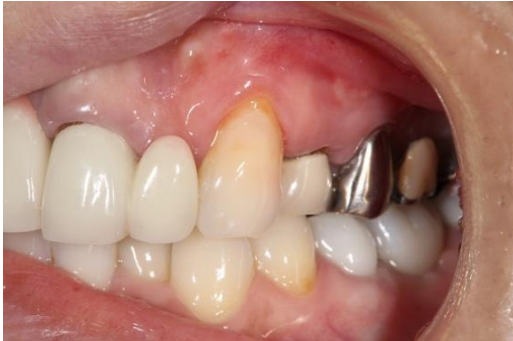

Figure 23: one-month postoperative view  
1か月後の様子

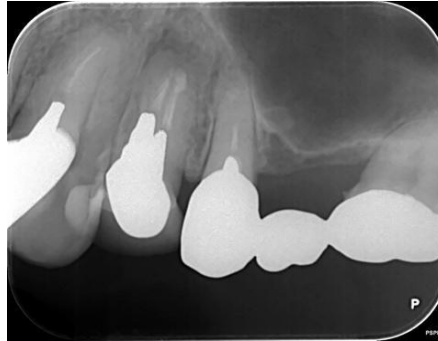


Figure 24: one-month postoperative radiographs  
1か月後のエックス線画像

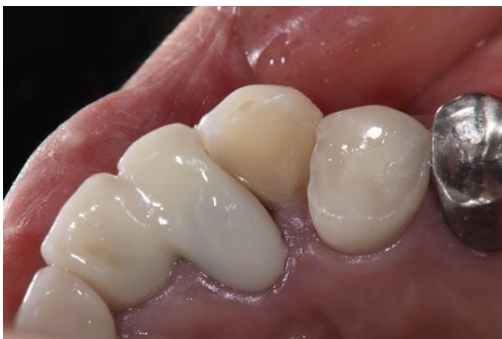

Figure25: one-month postoperative view  
1か月後の術後観

## B. Complications 合併症

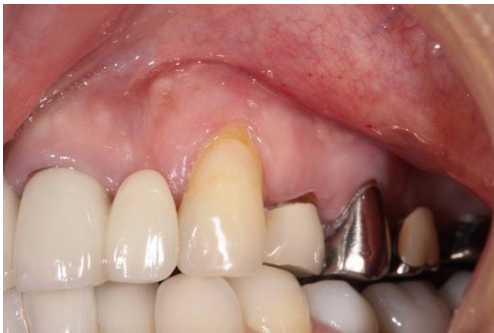副作用も合併症もなかった。

## C. Long term results 長期の結果

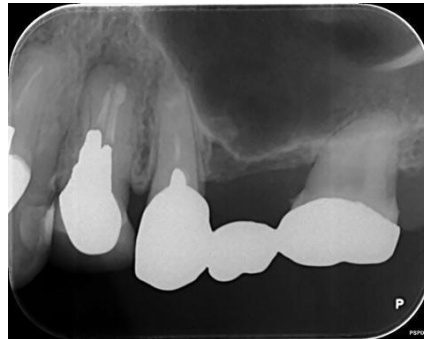良好と期待される。

## D. Long term prognosis 長期の予後

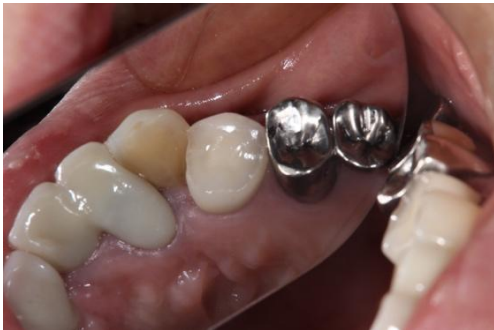ライトタッチEr:YAGレーザー (LightTouch LightInstrumentsLtd) を使った治療は良好な経過をたどることができた。3か月後も退縮は見られず、この患者(彼女)が笑った時に健康な歯肉を見られることができた。つまり、腫脹が消失し、患者はこのレーザー治療に非常に満足だった。



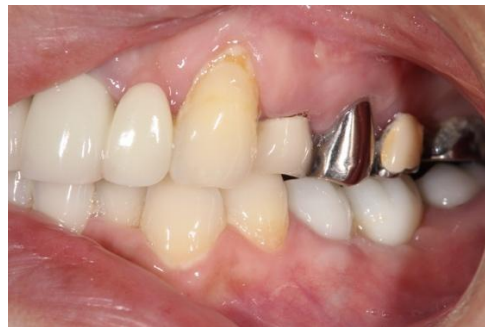**Figure 26: Three-month postoperative view**  
3か月後



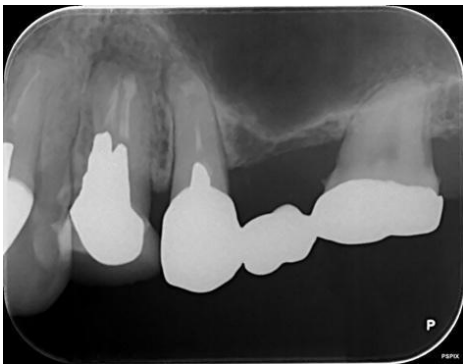**Figure 27: Three-month radiographs**  
3か月後のエックス線画像



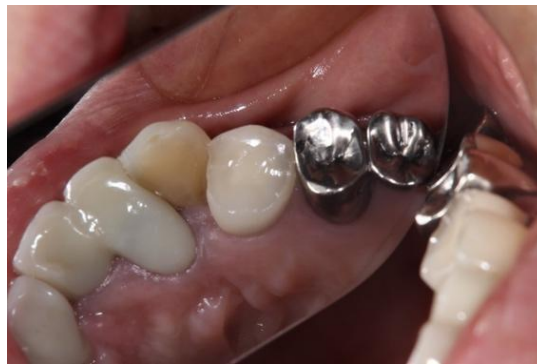**Figure:28 Three-month**  
3か月後観察



**Figure:29 Six-month postoperative view**  
6か月後観察



**Figure30: Six-month radiographs**  
6か月後エックス線画像



**Figure31: Six-month**  
6か月後