

上顎前歯部における レーザーアシスト 歯冠延長術

著者_Minovska Ana, Cvetanovska Stojcheva Daniela, Macedonia

調和のとれた審美的な

上顎前歯部の口元は、患者さんの外見的な美しさ、ひいては自尊心の向上に大きな影響を与えます。失われた歯質を再現するだけではもはや十分ではありません。現代の基準では、可能な限り審美的な改善を患者に提供することを目的とし、審美的な妥協をもたらす処置を避けることが重要視されています。

予測可能で、成功するスマイルの審美的なリハビリを達成するために最も頻繁に使用されるのはクラウンレングスニングです。

クラウンレングスニング（歯冠延長術）とは、歯科医師が行う外科的処置で、歯質をより多く露出させ、その後人工的に歯を修復することを目的としています¹。この処置では、骨と歯肉ラインを整形または再形成することにより、天然の歯をより多く露出させます。この治療は、1本の歯、複数の歯、または

歯肉ライン全体に行うことができ、快適で美しい笑顔を実現します。上顎前歯部で行う場合、その目的は理想的な歯肉の構築を促進することであり、生物学的幅径の侵害を防ぐために硬組織と軟組織を再形成する必要があります^{2, 3}。

健康な歯根膜を維持することは、審美的・機能的な修復を成功させるための基本であるため、生物学的幅の正常な配列や機能を妨げないことが重要です。生物学的幅径は、ヒトの歯周組織において不変の特徴であると考えられるため、治療上の不変のパラメータとして示唆されている⁴。臨床観察によると、生物学的幅が狭くなると、歯肉組織は骨吸収や、歯槽堤が厚い場合は慢性的な歯肉炎によって、元の寸法を再確立しようとします。

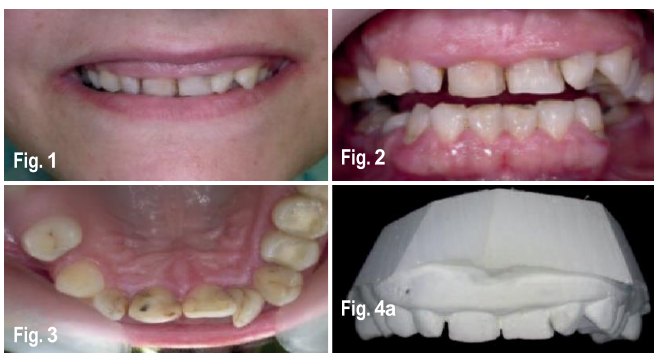歯冠延長の処置後の歯肉ラインレベルの予測可能性と、それを達成するために必要な治療時間は、考慮すべき重要な要素である。上顎前歯部歯冠延長術の適応症は以下の2つです。

1. 歯冠の唇側露出量を増やす目的がある。
2. 修復物が生物学的幅径に妨害するのを防ぐため、骨の上方に露出する歯の量を増やす。

レーザーアシスト歯冠延長術

歯冠延長術を長期的に成功させるためには、従来の方法であろうとレーザーによる方法であろうと、また、軟組織の修正のみであろうと骨手術との併用であろうと、生物学的幅径を維持することが重要です。⁷

図1、2_高いスマイルラインと、影響を受けた切歯ラインのアウトライン。図3_13番、12番、22番の歯の問題点。および22番の咬合面図。
図4a & 4b_非対称的な歯肉ラインと高いリップライン。



この目標を達成するためには、審美的歯冠長延長術の外科的アプローチを適切に定義するために、付着歯肉の幅とその下にある歯槽堤の位置を考慮する必要があります。付着歯肉の範囲を評価することで、付着歯肉と解剖学的歯冠との関係を確認します。

歯肉過剰か正常な歯肉幅かを示す解剖学的ランドマークの位置、およびセメントエナメル接合部 (CEJ) に対する歯槽堤の位置を決定するためには、その測定が必要です。歯槽堤は、歯肉堤、CEJ、および粘膜歯肉接合部との位置関係を決定するために、歯肉縁を越えて測定します。欠損を修正する外科的治療は、これらのパラメータの値に基づいて行われます。

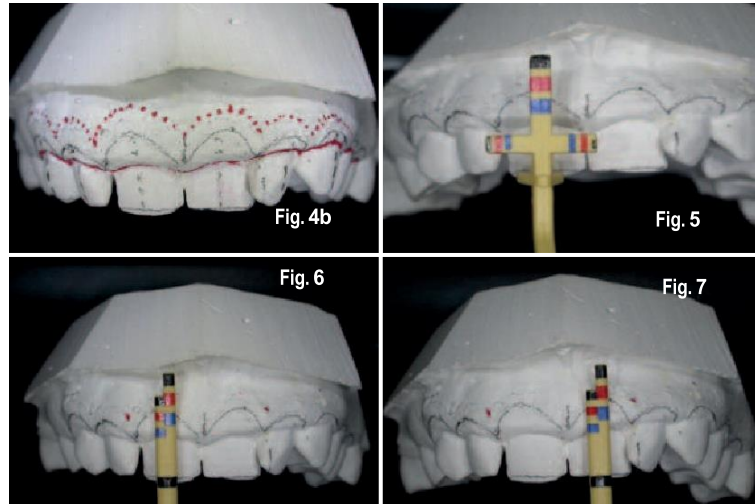
歯肉と骨の再形成にEr:YAGレーザーを使用することは、歯冠長延長術の実施方法に大きな影響を与えます。レーザーは先端部のみを切削するため、ユーザーは軟組織と硬組織の切除を効果的にコントロールすることができます。従来の回転器具を使用して骨切除を行う場合、その回転が隣接する歯根表面を損傷するリスクが常にあります。さらに、外科用レーザーの傷は外傷が少ないため、適切な灌漑を行わずに回転式器具を使用した場合に常に起こりうる摩擦熱による骨損傷の可能性も低くなります。この低侵襲技術は、術後の不快感を軽減し、患者の治療を早めます¹²。

ケースプレゼンテーション

38歳の女性患者が包括的歯科治療のために紹介された。臨床評価では、多くの問題が明らかになった。さらに、多数の歯が根管治療を受けており、歯内療法による再治療が必要であった。患者の希望のひとつは、笑顔の見た目を改善することであった。検査が終了し、歯周および咬合評価を含む適切な診断情報が収集されました。研究用模型を作製し、フェイスボウと求心咬合の記録を装着しました。

特定された問題点

1. 活動性の一般的慢性歯周炎
2. 44番と45番の歯の歯内療法が不十分。
3. 18,17,12,,11,21,22,23,24,25,26, 38, 37,43,44,45番歯の充填不良。
4. 27番の歯を抜歯することになった。
5. 歯がない： #16, 14, 28, 36, 35, 34, 46



1. 補綴すべき歯の欠損： #16、14、34、35、36、
2. 審美性が悪い： ガミースマイル

図5-8 Chu's Aesthetic Gaugesを使用し、アンチペーテッド・クラウンとバイオロジカル・クラウンの長さを測定し、マーキングします。

段階的な治療計画 初期治療から

1. 軽度から中等度の歯周炎に対する従来の治療法とEr:YAGレーザーによる治療法
2. 歯内療法と充填
3. 抜歯

基本的な修正療法

1. インプラント
2. ガミースマイル矯正のための上顎前歯部 (13~23番) のEr:YAGアシスト歯冠長延長術

一般的修正治療

1. 犬歯後部の人工関節
2. 上顎前歯部 (13~23番) の審美補綴リコール

まず、ガミースマイルを矯正するための治療計画を立て、その治療計画は、上顎の歯の位置を評価することから始めました。写真は、高いスマイルラインと切歯列の罹患した輪郭を示しています。(図1 u 2)。咬合面からの歯並びを見ると、13番、12番、22番の歯に問題があることがわかります (図3)。

左側臼歯部の咬合平面は、下顎左側臼歯部の咬合間距離を十分に確保するため、36番と34番の領域に2本のインプラントを埋入し、小さな臼歯部ブリッジを支持できるように再矯正する必要がありました。そのため、処置は中切歯と側切歯の切縁のトリミングから始まりました。上顎咬合平面の位置が決まると、頸歯列または歯肉線の位置が評価されました。

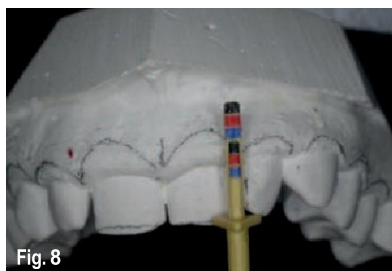

Fig. 8

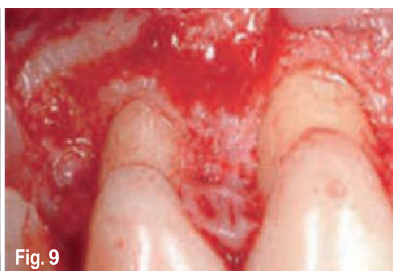

Fig. 9



Fig.

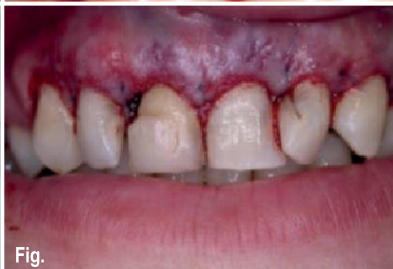

Fig.

- F図9 歯槽堤ラインの骨整形。
歯槽堤ライン。
- 図10_LiteTouch Er:YAGレーザー
ストレートハンドピースを用
いて行った。
- 図11_フラップの一次閉鎖に特に
注意しながら、粘膜骨膜
フラップを再配置し、
6-0シルク縫合糸で縫合した。

リップラインが高く、歯肉のラインが非対称であったため、すなわち、ガミースマイル (図1~4) です。患者のスマイルにあるいくつかの問題を改善するために、クラウンレングスニングが計画されました。エルビウムレーザーを用いた歯冠長延長術が患者にとって最良の治療法であることが判明したため、歯冠長延長術を行う範囲は、患者の写真と、患者の口元の診断用ワックスアップ石模型から作成したテンプレートを評価することによって決定されました。歯肉ラインと骨レベルの測定と位置決めは、Chu's Crown Lengthening Gauge with the Biologic Perio gauge tip (Hu-Friedy社製) を用いて行いました。このゲージは、外科的歯冠長延長術の際に、予想される修復された臨床的歯冠の顔面中央部の長さとして生物学的歯冠の長さ (すなわち、骨堤から切歯縁までの長さ) を同時に測定するように設計されています (図5) 13。

図12_術後4週間後、中切歯と側切歯にクラウン、犬歯にベニアが装着され、最終的な補綴物の再構成が行われた。犬歯にはベニアが装着された。

測定は患者の歯で直接行うことができます。
治療法を検討した結果、開口法で歯冠長延長術を行い、骨整形を行うことに決定しました。

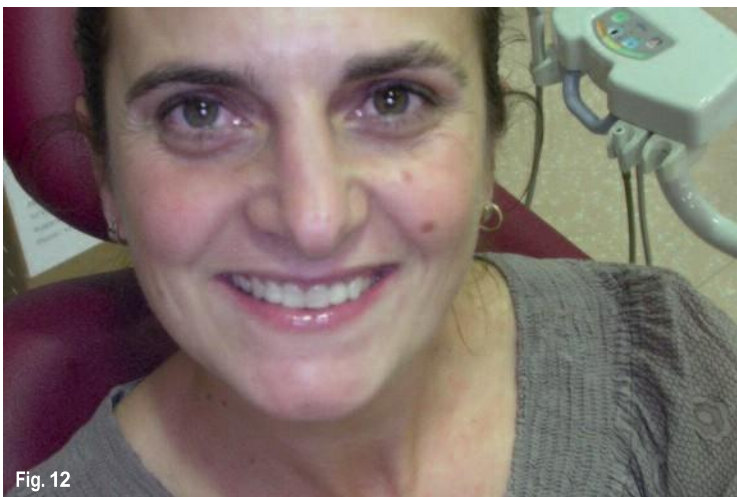


Fig. 12

そして3~4週間後に、最終的な補綴物の再建が行われます。

治療

臨床治療を開始する前に、骨レベルがCEJにあるかそれ以下であるかを判断するために、X線写真を一式撮影しました。その後、模型と診断用ワックスアップを作製しました。まず、Chu's Aesthetic Gauges (Hu-Friedy社製、図5~8) を用いて、予想される臨床的クラウンの顔面中央部の長さとして生物学的クラウンの長さを測定し、印をつけることから処置を開始しました。

外側ベベル歯肉切除術

新しい遊離歯肉線の位置が決まったら、局所麻酔後、まず、ストレートハンドピース (Fig. 10) を用いて、LiteTouch レーザー (2,940nm ; Syneron Dental Lasers社製) でEr:YAGレーザーアシスト歯肉切除術を行いました。先端を歯根表面とほぼ平行にし、軟組織をメシアルからディスタルへ、マーキングしたポイントにちょうど冠状するレベルまで掃引するように切断し、その後、最初の切断で作成した90度の歯肉縁を傾斜させました。

骨の再形成

麻酔後、13-23番の歯の頬側と口蓋側をレーザーで切開したが、垂直切開は必要なかった。その後、全層粘膜骨膜フラップが再形成されました。歯槽堤ライン (図9) の骨整形は、ライトタッチストレートハンドピース (図10) を用いて行いました。頬側と口蓋側のフラップを持ち上げ、歯頸部の軟組織が視界に開かれた。レーザーで軟組織を切除した。Er:YAGレーザーは、フラップ形成後の軟組織や顆粒組織の蒸散を効率的に行うことができ、多くの場合、手指の器具は不要です。骨は、先端がCEJに沿って内側から遠位に向かって横方向に移動するように、スイープ運動で再構築されました。フラップの一次閉鎖に特に注意しながら、粘膜骨膜フラップを再配置し、6-0シルク縫合糸で縫合しました (図11)。

さまざまな手術段階において採用されたレーザー動作パラメーターは以下の通り :

- **ストレートハンドピース使用**
- **フラップアクセス** : 波長 2,940nm (Er:YAG) 、600μサファイアチップ、ソフトティシューモード、コンタクトモード、1パルス100mJ、30Hz、総出力3W。
- **骨手術** : 波長2,940nm (Er:YAG) 、先端 1,300μサファイア、硬組織モード、非接触モード、1パルス200mJ、20Hz、出力4W。

直 截 (簡潔に言えば)

長期的に安定した結果を得るためには、正確な診断とそれに続く包括的な治療計画の立案が不可欠です。今日、歯科医師は唇、顔、隣の歯、健康な歯根膜と調和する修復物を作ることができます。歯の周りの歯肉の見た目は、前歯部の審美性に大きく影響します。左右対称性や輪郭のズレは、期待される歯科リハビリテーションに大きく影響します。

審美的な要求を満たすために頻繁に使用される方法の一つは、外科的歯冠長延長術です。これには、歯肉のみを切除するか、骨と歯肉を切除する方法があります。どの歯周組織が関与しているかは問題ではなく、主な目的は審美的および/または修復的な目的のために歯肉上歯質を延長または増加させることです。

この症例では、38歳の女性患者が広範な臨床的問題を訴えた。数多くの歯がすでに根管治療を受けており、歯内療法が必要であった。何よりも、患者は再び魅力的な笑顔を取り戻したいと望んでいました。根拠のある治療計画に基づき、中等度歯周炎のレーザーアシスト治療から始まり、歯内療法、拔牙、インプラントの挿入、レーザーアシストによる歯冠長延長術、補綴修復と、段階を踏んで包括的な修復が行われました。

この症例が示すように、歯科用レーザーを適切に選択し、適切に使用することで、患者と医師の双方にとって外科的処置が大幅に簡略化され、予測可能な結果を得ることができる。歯冠長延長術の代替手段としてのエルビウムレーザーは、患者にとって低侵襲な治療オプションとなります。従来の治療に伴う有害な副作用を最小限に抑えることができ、レーザーによる歯冠長延長術は迅速で、それほど難しくなく、患者に安全性と快適さを提供します。

術後の注意事項

患者には、必要に応じて服用する鎮痛剤が処方された。翌日から2週間、0.2%クロロヘキシジンで1日3回洗浄するよう指示があった。術後7日目に抜糸を行い、3週間後にLiteTouch (先端スポットサイズ0.8mm、ソフトティッシュモード、非接触モード、100mJperpulse、20Hz、総出力2W) を用いて歯肉ラインの数カ所に軽度のレーザー再形成を行いました。

中切歯と側切歯にはクラウン、犬歯にはベニアが装着された (図12)。リコール期間は3ヶ月とし、検診と専門的なクリーニングを行った。

結 論

この症例報告とEr:YAGレーザーによる歯冠長延長術の発表から、ストレートハンドピースを使用したライトタッチレーザーは、補助的な副鼻腔拡張術として使用することができ、その効果と安全性が証明されたと結論づけることができる。

この処置にLiteTouchレーザーを使用することには、多くの利点がある：エルビウムレーザーはウォーターカット方式であるため、従来の方法で頻繁に発生する付随的な組織損傷を防ぐことができます。このライトタッチレーザーは、組織を切除するために水噴霧による非接触モードを使用し、熱による副作用につながる可能性のある発熱を最小限に抑えることができ、振動がないため、使用中および術後回復中の患者の不快感を軽減します。最後に、ライトタッチのハンドピースは、グリップが軽く360度回転するため、歯科医師がより良くまるでペンシルのように施術で簡単に扱うことができます。

Contact 連絡

Prof. Dr Ana Minovska, DDS
ETERNAdent
Orce Nikolov 190-1/1
1000 Skopje
Macedonia

aminovska@eternadent.com.mk
www.eternadent.com.mk

